19.

JANET, Charles

CONSTITUTION MORPHOLOGIQUE DE LA BOUCHE DE L'INSECTE

1911

LIMOGES
DUCOURTIEUX ET GOUT
Imprimeurs

F. 29.

CHARLES JANET

CONSTITUTION MORPHOLOGIQUE

DE LA

BOUCHE DE L'INSECTE

LIMOGES
IMPRIMERIE-LIBRAIRIE DUCOURTIEUX ET GOUT
7, RUE DES ARÈNES, 7

1911

Digitized by the Internet Archive
in 2016

https://archive.org/details/b22439031

ROYAL COLLEGE OF SURGEONS OF ENGLAND LIBRARY

CONSTITUTION MORPHOLOGIQUE DE LA BOUCHE DE L'INSECTE

SITUATION TERMINALE DE L'AIRE ENDODERMIQUE STOMODÆALE

L'aire endodermique stomodæale antérieure, c'est-à-dire l'aire endodermique formant le centre de l'invagination ecto-méso-neurodermique qui constitue le stomodæum, occupe l'extrémité morphologiquement antérieure de l'embryon et est, ainsi, terminale ou polaire. Autrement dit, l'Insecte dérive phylogénétiquement d'un ancêtre annélidien dépourvu de toute formation préorale, c'est-à-dire d'un être annélidien à tube digestif endodermique axial et à bouche primitive (prostoma, bouche blastoporique ou ecto-endodermique) polaire (fig. 1). Cette situation terminale est fondamentale dans la nouvelle théorie que j'ai proposée relativement à la constitution morphologique de la tête de l'Insecte (1899 [6], p. 328 et 1899 [7]), théorie qui s'applique, d'ailleurs, à tous les Arthropodes et aux Annélides.

Dans le présent travail j'appellerai acron stricto sensu ou, simplement, acron, le somite fronto-clypéo-suprapharyngien qui constitue le domaine d'innervation du ganglion frontal. La dénomination d'acron lato sensu s'appliquera à l'ensemble de l'acron stricto sensu et du somite labro-oculaire, somite qui constitue le domaine d'innervation du protocérébrum.

SITUATION DU CONTOUR DE L'ORIFICE BUCCAL DE L'INSECTE

Puisque je fais ainsi dériver l'Insecte d'un être annélidien à bouche primitive terminale, le schéma morphologique le plus simplifié de la tête de l'Insecte est celui qui est représenté en coupe sagittale par la figure 1 et en vue polaire par la figure 2 B.

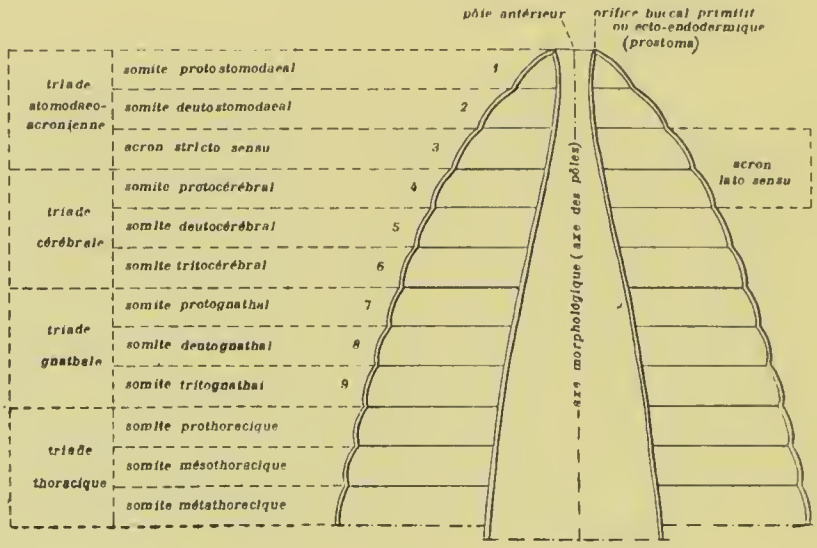

Fig. 1. — Schéma de l'extrémité antérieure de l'ancêtre annélidien de l'Insecte, à prostoma terminal ou polaire. Les métamères portent les dénominations des métamères homologues de l'Insecte. Le stomentéron et la tête de l'Insecte correspondent aux trois premières triades de ce schéma.

Dans ces schémas :

Le métamère 1 représente la tête au premier stade de la céphalisation.

Les métamères 1 et 2 représentent le futur stomodæum.

Le métamère 3 représente le futur acron.

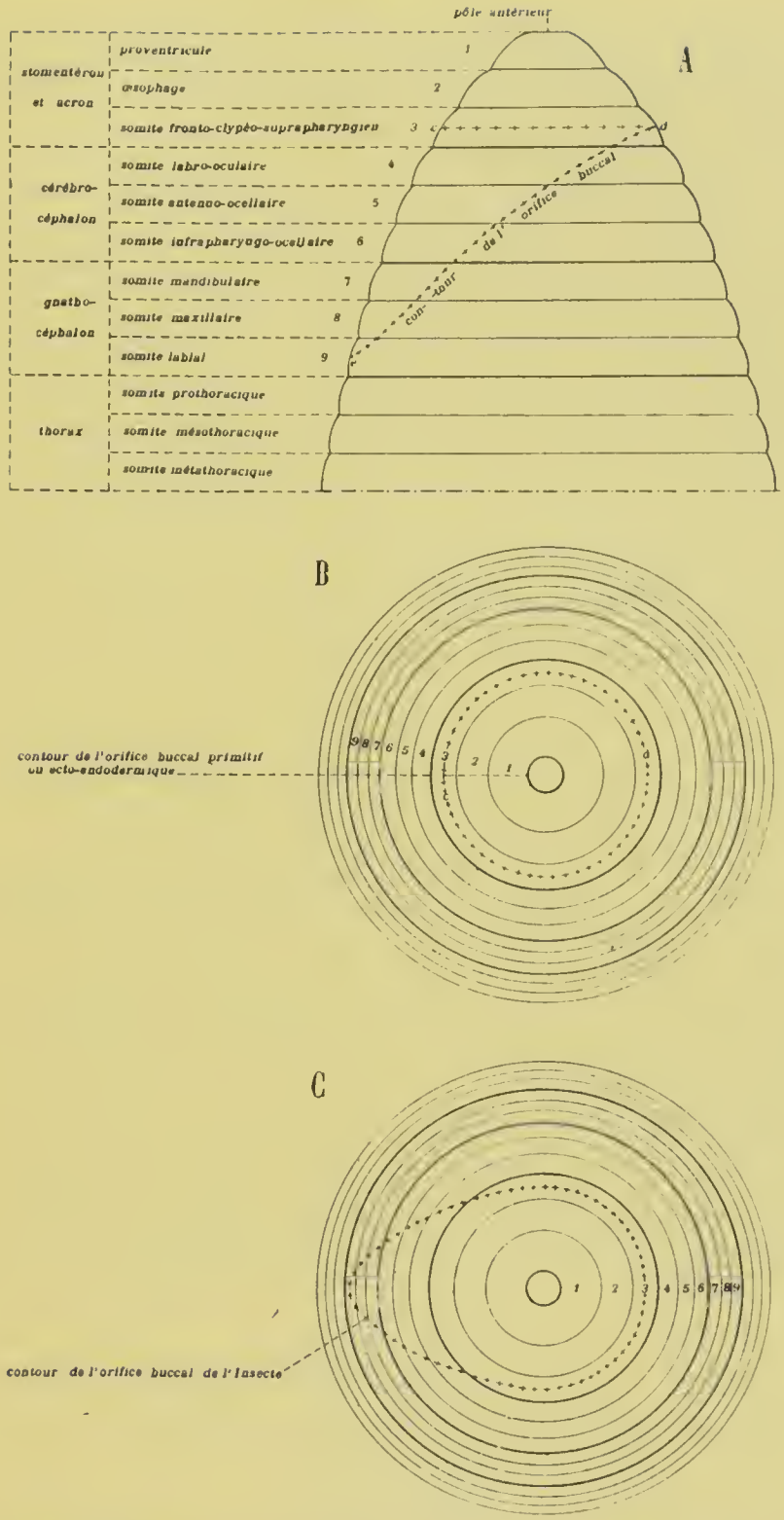

Fig. 2. — Schéma montrant, sur l'extrémité antérieure de l'ancêtre annélidien de l'Insecte à prostoma terminal, quels sont les métamères qui seront traversés par le contour de l'orifice buccal chez l'Insecte. Ce contour buccal est représenté sur la figure A, par la ligne *e d* et sur la figure C par une courbe de forme ovale.

L'ensemble des métamères 1, 2 et 3 représente le futur stomodæcéphalon ou protocéphalon (tête de l'ancêtre au deuxième stade de la céphalisation).

L'ensemble des métamères 4, 5 et 6 représente le cérébrocéphalon ou deutocéphalon (*) (complément de la tête de l'ancêtre parvenu au troisième stade de la céphalisation).

L'ensemble des métamères 7, 8 et 9 représente le gnathocéphalon ou tritocéphalon (complément de la tête de l'ancêtre parvenu au quatrième et dernier stade de la céphalisation).

Il y a eu, peut-être, un stade où l'invagination buccale entraînait, dans l'intérieur du corps, seulement les somites stomodæaux 1 et 2 et la moitié antérieure de l'acron, de manière que cette moitié devenait interne tandis que la moitié postérieure restait

(*) Viallanes (1887, p. 7) a donné aux trois parties constitutives du cerveau de l'Insecte les dénominations de protocérébron, deutocérébron, tritocérébron.

Le mot deutocérébron donnne lieu aux remarques suivantes.

Littré (Dictionnaire de la langue française, 1883) au mot deutergie, et au préfixe deuto employé par les chimistes, donne, comme étymologie, le mot δευτὸς qui signifierait second.

En réalité, le mot δευτὸς n'existe pas en grec, et c'est le mot δεύτερος, à terminaison comparative τερος, qui signifie second. C'est, sans doute, par analogie avec le préfixe proto que deuto est passé, comme préfixe arbitraire, dans le langage des chimistes.

Hatzfeld, Darmsteter et Thomas (Dictionnaire général de la langue française, 1909-1910) disent, à l'étymologie du mot deutergie : « Pour deutérergie, composé avec le grec δεύτερος, second, ἔργον, œuvre, et le suffixe *ie* ».

Il faut donc, si l'on veut suivre d'une façon correcte les règles adoptées pour la composition des mots scientifiques tirés du grec, dire :

protocérébron,
deutérocérébron,
tritocérébron.

C'est ainsi que Verhoeff (1904, p. 69) dit correctement :

Protocephalon,
Deuterocephalon,
Tritocephalon.

Toutefois, le préfixe arbitraire deuto est, maintenant, d'un usage si courant, qu'il peut être conservé sans grand inconvénient.

externe. L'invagination stomodæale créait alors un orifice buccal dont le contour peut être représenté par la ligne *c d* de la figure 2 A et par le cercle, formé de petites croix, de la figure 2 B.

En tous cas, ce qui est certain, c'est que l'invagination buccale de l'Insecte n'est pas restée localisée sur le somite acronien. Cette invagination a, en effet, comme l'indiquent mes anciennes figures (J. 1899 [7], pl. 5, fig. 3; 1905 [1], pl. 5, fig. J.), la ligne *e d* de la figure 2 A, la ligne de petites croix de la figure 2 C et celle de la planche 2, entraîné, dans l'intérieur de la tête, pour former le pharynx et ses annexes :

a) Du côté dorsal : Toute la région suprapharyngienne qui fait partie du domaine d'innervation du ganglion frontal, région où se trouvent les insertions mobiles des dilatateurs antérieurs et des dilatateurs postérieurs du suprapharynx.

b) Du côté ventral :

1° Une aire très réduite appartenant, comme la région suprapharyngienne précédente, au somite acronien.

2° Une vaste région formée par les 3 anneaux cérébraux et par les 3 anneaux stomodæaux.

On remarquera que je viens d'employer les mots, de valeur purement anatomique, ventral et dorsal et non pas les mots, de valeur morphologique précise, sternal et tergal. C'est que la division de l'anneau, en sternite et tergite, dans le protocéphalon et en particulier dans l'acron, est une question dont je réserve l'examen pour un travail ultérieur où je ferai ressortir la réduction des tergites.

Le pourtour de l'orifice buccal de l'Insecte doit donc être schématisé non pas par un contour tracé sur l'acron, comme l'indiquerait le contour *c d* sur les figures 2 A et B, mais bien par un contour beaucoup plus complexe qui, laissant à l'extérieur du corps une partie de l'acron, coupe toutes les limites séparatives

des métamères cérébraux et gnathaux, comme l'indique le contour ovale dans la figure 2 C.

Bien que le stomodæum reste morphologiquement polaire, il n'en est pas moins vrai que, au point de vue anatomique, le contour de l'orifice buccal de l'Insecte présente des parties qui descendent au-dessous des métamères cérébraux, au-dessous des métamères mandibulaire et maxillaire et vont jusqu'à entamer légèrement le métamère labial.

Nous allons examiner, avec quelques détails, les faits anatomiques qui prouvent que le contour de l'orifice buccal présente bien réellement une telle complexité

Les schémas 2 A et C indiquent simplement quels sont les anneaux traversés par le contour de l'orifice buccal. Ces anneaux y sont représentés par de simples bandes annulaires, concentriques, de largeur invariable et ne portant aucune indication des organes qui leur appartiennent respectivement.

Pour obtenir un schéma plus précis et plus instructif, il faut excentrer les anneaux, donner au moins un aperçu des énormes déformations qu'ils présentent, et, enfin, avoir, sur chacun de ces anneaux, l'emplacement des organes caractéristiques qui lui appartiennent.

Pour bien mettre en évidence la disposition périaxile des anneaux, il faut, comme nous l'avons fait dans la figure 2 C, avoir recours à une vue polaire. Pour que, sur une telle vue, tous les anneaux soient visibles, sans que les derniers soient cachés par les premiers, il faut encore donner à la région céphalique la forme d'un cône. La base de ce cône, base qui représente la limite labio-prothoracique, doit avoir un diamètre suffisant pour que cette limite forme le contour extérieur du schéma.

ORGANES CÉPHALIQUES

Pour atteindre le but que nous nous proposons et tracer, d'une façon rationnelle, les limites séparatives des anneaux, le mieux est, qu'on me permette cette comparaison, d'opérer comme on le fait pour tracer, sur la carte d'une région où elles ne sont pas directement visibles, les limites séparatives des affleurements des diverses couches géologiques. Le géologue commence par marquer sur la carte tous les points où il a pu voir et étudier des affleurements de ces couches et, comme chacune de ces dernières est individualisée par la possession d'un fossile ou d'une faune caractéristique, il marque chacun de ces points avec une couleur conventionnelle correspondante. Cela fait, et n'utilisant que dans une mesure raisonnée les accidents secondaires, visibles à la surface du sol, tels que les thalwegs, les crêtes, les plissements et les failles, il trace, par intercalation, des lignes séparant les uns des autres chacun des complexes formés par l'ensemble des points qui ont été marqués d'une même couleur. Il obtient ainsi une division de la région en bandes continues, accompagnées ou non d'îlots isolés qu'il sait, par la pensée, relier stratigraphiquement avec les bandes dont ils dépendent.

Pour nous, les affleurements visibles sont remplacés par les organes bien définis et les fossiles caractéristiques sont remplacés par les centres d'innervation .Ici, encore, les accidents de surface, c'est-à-dire les sutures, les sillons et les crêtes ne sont à utiliser qu'avec une grande circonspection, parce qu'ils se trouvent souvent, non pas à la limite, mais dans la continuité même des anneaux, et qu'ils peuvent, par conséquent, induire en erreur.

Nous savons que la tête, le stomodæum compris, est formée par neuf métamères, c'est-à-dire par les domaines d'innervation de neuf centres nerveux distincts.

Nous caractériserons, en conséquence, chaque organe soit par l'une des couleurs d'une série de neuf teintes conventionnelles, soit, plus simplement, par l'un des chiffres de la série de 1 à 9.

Finalement, nous intercalerons, entre les 9 complexes dont chacun est caractérisé par un même chiffre, 8 lignes qui représenteront, d'une façon approximative mais suffisante au point de vue morphologique, les limites de neuf anneaux circumpolaires. Ces anneaux pourront être excentrés et considérablement déformés. Ils pourront, même, par l'empiètement et l'union de lobes appartenant à un anneau voisin, être découpés, chez une espèce donnée, en îlots séparés ; mais nous saurons toujours relier ces îlots à l'anneau continu, idéal, dont ils constituent une portion détachée, en rétablissant, comme visible ou comme réel, l'isthme de liaison qui, pour s'être caché en s'invaginant, ou pour être devenu tout à fait virtuel, n'en conserve pas moins toute sa valeur morphologique.

La première ligne à tracer est le contour extérieur de notre schéma, c'est-à-dire la courbe basale du cône céphalique que nous voulons représenter en vue polaire (planche 1).

Cette courbe n'est autre chose que la limite labio-prothoracique (limite 9-10) qui sépare le domaine céphalique d'avec le domaine thoracique.

La deuxième ligne à tracer est le contour de l'orifice buccal. Nous donnerons à ce contour un grand développement et nous lui attribuerons une situation un peu infère, parce que nous savons d'avance que nous aurons beaucoup de choses à figurer dans son intérieur et, au-dessus de lui, du côté dorsal

Ces deux lignes étant figurées, la première, par un trait continu, la seconde, par une ligne formée de petites croix, nous avons à situer, en caractérisant chacun d'eux par le numéro d'ordre du centre nerveux dont il dépend, tous les organes métamériques qui font normalement partie de la tête de l'Insecte.

Examinons, tout d'abord, quels sont ceux de ces organes dont la présence est assez constante, ou, tout au moins, assez fréquente pour qu'ils puissent être considérés comme faisant normalement partie du métamère céphalique typique.

Ce sont :

1° Un membre;

2° Un groupe de muscles adducteurs du membre;

3° Un groupe de muscles abducteurs du membre;

4° Une musculature tégumentaire;

5° Une glande tégumentaire satellite du membre;

6° Un groupe condensé d'organes sensitifs tégumentaires sternaux;

7° Un groupe condensé d'organes sensitifs tégumentaires tergaux;

8° Une invagination furcale (tentoriale) du sternite.

De ces diverses parties, et suivant le métamère considéré, un certain nombre ont disparu tandis que d'autres ont persisté. Le tableau ci-après indique, groupés par métamères, celles qui se rencontrent normalement chez l'Insecte.

RANG du CENTRE nerveux	DÉSIGNATION des SOMITES	MEMBRE (*M.*)	MUSCULATURE			GLANDE tégumentaire sternale (*gl.*)	ORGANES SENSITIFS		INVAGINATION TENTORIALE (*ten.*)
			ADDUCTRICE du membre (*add.*)	ABDUCTRICE du membre (*abd.*)	tégumentaire (*m. t.*)		STERNAUX (*g. s. s.*)	TERGAUX (*visuels*)	
1	S. protostomodæal				*m. t.*				
2	S. deutostomodæal				*m. t.*				
3	S. acronien				*m. t.*				
4	S. labro-oculaire	*M.*	*add.*				*g. s. s.*	*oeil composé*	
5	S. antenno-ocellaire	*M.*	*add.*	*abd.*		*gl.*		*ocelle antérieur*	*ten*
6	S. infrapharyngo-ocellaire				*m. t.*			*ocelle postérieur*	*ten.* *ten.*
7	S. mandibulaire	*M.*	*add.*	*abd.*		*gl.*			*ten.*
8	S. maxillaire	*M.*	*add.*	*abd.*		*gl.*			*ten.*
9	S. labial	*M.*	*add.*	*abd.*		*gl.*			*ten.* *ten.*

Ce sont toutes les parties, énumérées dans ce tableau, et réellement présentes chez presque tous les Insectes, que nous avons à placer sur notre schéma, en caractérisant chacune d'elles par le chiffre correspondant au rang du centre nerveux dont elle dépend. Nous aurons soin, d'ailleurs, de les placer dans des rapports de situation réciproque se rapprochant, autant que possible, des rapports réels.

Membres

Les membres, au nombre de 5, sont représentés par un double contour comme s'ils étaient sectionnés au niveau de leurs insertions sur le tégument.

Le labre (4), d'origine phylogénétique paire, comme le prouvent son innervation et certaines ontogénèses, est le membre du somite protocérébral.

L'antenne (5) est figurée accompagnée de son organe chordotonal et de sa vésicule de propulsion du liquide cavitaire. Cette vésicule, par soudure avec sa symétrique, donne une vésicule impaire.

La mandibule (7) se trouve au niveau de l'invagination stomodæale.

La maxille (8) est placée un peu plus bas.

Le labium (9) est représenté soudé à son congénère et situé sur la ligne sagittale médiane au-dessous de l'orifice buccal.

Muscles

Les muscles, ou plutôt leurs insertions, qui, seules, sont utiles à considérer ici, sont représentées par leur contour. A défaut d'une mention spéciale, il s'agit d'une insertion fixe. Les insertions mobiles ne sont pas indiquées pour les muscles moteurs des membres mais sont considérées comme se confondant avec les membres eux-mêmes.

Musculatures motrices du labre et du scape de l'antenne

La musculature motrice du labre (4) se réduit, en général, à un adducteur, qui peut même être absent dans certains genres. Son insertion fixe est située en arrière de l'aire de la vésicule antennaire, sur le côté de la région frontale et du côté interne de l'œil composé.

Les musculatures adductrice et abductrice du scape de l'antenne (5) ont toutes leurs insertions fixes situées sur la région supérieure du tentorium antérieur. Pour ce motif, l'ensemble de ces musculatures est indiqué simplement par une petite croix logée dans la région antennaire de l'invagination tentoriale antérieure (5).

Musculature adductrice des membres gnathaux

L'adducteur mandibulaire est généralement très volumineux. Il s'insère sur le pourtour externe (arrière, latéral et antérieur) de l'œil composé.

Nous placerons son insertion fixe (7) à une certaine distance de la ligne labio-prothoracique, ligne qui forme le contour de notre schéma, parce que nous savons qu'entre cette insertion et ce contour il y aura à faire passer les anneaux maxillaire et labial.

Nous placerons aussi cette insertion à une certaine distance de l'œil. Cela peut, au premier abord, sembler être une erreur, car les coupes montrent que cette insertion peut arriver tout à fait au contact de l'œil. Mais il faut tenir compte de ce que, souvent, dans ce cas de contiguité apparente, les deux parties sont, cependant, séparées par un petit apodème périoculaire que nous devons ouvrir et étaler pour rétablir la disposition morphologique vraie. C'est la surface fournie par cet étalement qui nous don-

nera, entre l'œil (anneau 4) et l'insertion mandibulaire (anneau 7) la place nécessaire pour l'intercalation des anneaux 5 (antennaire) et 6 (post-antennaire), anneaux qui s'intercalent, là, bien certainement, soit réellement, soit, tout au moins, virtuellement.

L'adducteur de la maxille a son insertion fixe sur le tentorium. Comme l'invagination tentoriale n'est pas étalée sur notre schéma, le contour de cette insertion fixe ne peut pas y être figuré. Pour ce motif, il n'est indiqué que par une petite croix logée dans le contour de l'invagination tentoriale postérieure (8)

L'insertion fixe de l'adducteur labial est située sur la capsule céphalique, non loin de l'invagination tentoriale postérieure.*(9)*

Musculature abductrice des membres gnathaux

Les insertions fixes des trois abducteurs gnathaux forment, en général, un groupe disposé assez régulièrement.

L'abducteur mandibulaire (7) est situé ventralement par rapport à l'adducteur correspondant.

L'abducteur labial (9) est auprès de l'adducteur correspondant.

L'abducteur maxillaire (8) s'intercale entre les deux abducteurs mandibulaire et labial.

Musculature tégumentaire

Le déterminisme de l'apparition phylogénétique d'une membrane articulaire vraie est, d'une part, la présence d'un muscle tégumentaire, de l'autre la sclérification du tégument entre les deux insertions de ce muscle. La membrane articulaire n'est, d'ailleurs, que le reste non sclérifié du tégument.

La rigidité de la capsule céphalique est la conséquence d'une sclérification totale en l'absence de toute musculature tégumentaire appartenant aux parties constitutives de cette capsule.

Sur les deux métamères stomodæaux, la musculature est réduite à la musculature tégumentaire qui s'étale en une nappe de fibres musculaires longitudinales et de fibres transversales. (1 et 2).

Dans l'acron ou métamère fronto-clypéo-suprapharyngien, la musculature, assez compliquée, est consacrée, tout entière, aux mouvements du suprapharynx. On peut la diviser en 3 groupes, à chacun desquels correspond une paire de nerfs issue du ganglion frontal à savoir :

1° Muscles ayant leurs deux insertions sur le suprapharynx (constricteurs du suprapharynx);

2° Muscles clypéo-suprapharyngiens (dilatateurs antérieurs du suprapharynx);

3° Muscles fronto-suprapharyngiens (dilatateurs postérieurs du suprapharynx).

Seuls, les muscles clypéo-suprapharyngiens et les muscles fronto-suprapharyngiens sont représentés sur notre schéma, et ils le sont, à la fois, par les contours de leurs insertions fixes et par ceux de leurs insertions mobiles (3).

Glandes extrinsèques des membres

Comme dans les autres parties du corps, il y a, sur la capsule céphalique, des glandes tégumentaires sporadiques dites unicellulaires.

Il peut y avoir aussi des groupes glandulaires intrinsèques de la maxille et du labium, groupes dont nous ne nous occuperons pas ici puisque leurs emplacements sur l'anneau se confondent avec les emplacements des membres auxquels ces glandes appartiennent.

Mais il y a d'autres groupements glandulaires céphaliques, très remarquables par l'importance considérable qu'ils sont

susceptibles de prendre, et que l'on peut considérer comme constituant des glandes extrinsèques, satellites des membres. Ce sont les glandes extrinsèques de l'antenne, de la mandibule, de la maxille et du labium (J. 1894 [4], 1894 [6], 1898 [1]).

Ces glandes sont figurées, sur le schéma, (Pl. 1) par des petits cercles représentant soit le cribellum non invaginé sur lequel les canalicules débouchent individuellement (glande de l'antenne et de la maxille chez la Myrmica), soit l'orifice du canal excréteur (glandes mandibulaire, maxillaire et labiale de l'Abeille).

A vrai dire, la glande de l'antenne peut manquer chez bon nombre d'Insectes ou, tout au moins, être extrêmement réduite; mais souvent elle est nettement représentée par un très petit groupe de cellules débouchant sur un petit cribellum (J. 1894 [4], p. 6, fig. 1, *8*). Elle doit donc, vu son importance morphologique, être indiquée ici (5).

La glande de la mandibule (J. 1898 [1], fig. 1, 3 et 4) est souvent facile à isoler, avec son réservoir, simplement par l'arrachement de la mandibule. Cette glande débouche à la base de la mandibule, en dehors du contour de l'orifice buccal (7).

La glande maxillaire (J. 1898 [1], fig. 3) a son orifice relativement assez éloigné de la base de la maxille. Elle débouche sur les côtés du pharynx, c'est-à-dire dans l'intérieur du contour de l'orifice buccal (8).

La glande extrinsèque labiale, qui apparaît, chez l'embryon, sous forme d'une paire d'invaginations bien distinctes, débouche à l'extérieur par un canal impair, mais qui était pair aux premiers stades de sa phylogénèse, et qui l'est encore aux premiers stades de son ontogénèse. L'orifice de ce canal est situé au-dessus de l'ensemble formé par la coalescence des deux labiums.

Cette glande extrinsèque du labium est plus connue, chez les larves fileuses, sous le nom de glande sericigène, et, en général, sous les noms de glande salivaire ou de glande thoracique.

Je me suis déjà trop souvent élevé contre l'emploi de la dernière de ces dénominations (J. 1894 [6], etc.) pour revenir longuement sur les raisons morphologiques qui doivent la faire rejeter. Les acini de cette glande peuvent être logés soit dans la tête, soit dans le thorax, soit même dans l'abdomen. Ce sont là des situations variées, purement anatomiques, dont aucune ne doit être prise en considération pour la dénomination d'une glande qui appartient, si manifestement, au métamère labial, puisqu'elle se développe par invagination d'une aire du tégument de ce métamère. D'ailleurs, depuis quelques années, bon nombre d'auteurs ont adopté la dénomination, morphologiquement exacte, de glande labiale.

Bordas (1894), qui a étudié le système glandulaire de près de deux cents espèces d'Hyménoptères appartenant à une cinquantaine de genres, appelle glande salivaire thoracique l'ensemble des acini de la glande extrinsèque du labium qui sont logés dans le thorax. Relativement à ces glandes dites thoraciques, il arrive (p. 194) aux conclusions suivantes : les glandes salivaires thoraciques, sont situées dans le thorax; leurs canaux efférents se fusionnent généralement avant de s'ouvrir à la partie antérieure de l'œsophage. Voici d'ailleurs, avec l'indication de la région où il situe l'orifice de la glande en question, une liste d'espèces examinées par cet auteur :

Bombus muscorum : orifice un peu en arrière du pharynx (p. 21).

Bombus terrestris : orifice près de l'origine de l'œsophage, un peu en arrière du pharynx. (p. 24 et 49).

Psithyrus rupestris et Psithyrus barbutellus : orifice en arrière du pharynx (p. 52).

Osmia coerulescens : orifice sur l'œsophage, en arrière du pharynx (p. 59).

Vespa crabro : orifice à la partie antéro-supérieure de l'œsophage (p. 95).

Odynerus spinipes: orifice vers l'origine de l'œsophage (p. 113).

Pompilus fumipennis : orifice en arrière du pharynx (p. 119).

Priocnemis hyalinus : orifice en arrière du pharynx (p. 120).

Mellinus : deux orifices séparés, un peu en arrière du pharynx sur les parois latérales et supérieures d'un renflement ovoïde (p. 128).

Mellinus : deux orifices sur un renflement antérieur œsophagien (p. 155).

Ammophila sabulosa : orifice à la partie antérieure de l'œsophage (p. 130).

Ammophila heydenii : orifice sur l'œsophage (p. 130).

Psammophila : orifice sur l'œsophage (p. 132).

Philanthus triangularis : orifices séparés, sous la partie antérieure du cerveau, dans un renflement de l'œsophage (p. 157).

Philanthus apivorus : à peu près la même disposition que chez les autres Philanthinæ (p. 158).

Crabro cephalotes : orifice en arrière du pharynx (p. 165).

Crabro cephalotes : orifice sur renflement ovoïde de la partie antérieure de l'œsophage (p. 168).

Alomya ovator : (p. 169), (pl. 5, fig. 5).

Amblyteles ouissorius : orifices séparés en deux points très voisins l'un de l'autre dans un renflement sphérique de la partie supérieure de l'œsophage. Parfois les deux tubes fusionnent en un conduit très court (p. 171).

Tryphon : orifices séparés, mais très voisins, en arrière du pharynx (p. 174).

Cryptus : orifice sur l'œsophage (p. 175).

Ophion ventricosus : orifice sur l'œsophage , un peu en arrière du pharynx (p. 175).

Tenthredo pallicornis : orifice sur un renflement ovoïde situé à la face dorsale de la région antérieure de l'œsophage (p. 187).

Emphytus tibialis et cinctus : orifice en arrière du pharynx (p. 188).

Si l'une ou l'autre de ces observations de Bordas venait à être reconnue exacte, il y aurait lieu d'ajouter un orifice glandulaire à ceux indiqués sur mon schéma ; mais, jusqu'ici, malgré de minutieuses dissections de contrôle, il m'a été impossible de trouver, pour les collecteurs des acini logés dans le thorax, un orifice, pair ou impair, situé sur l'œsophage, en arrière du pharynx.

Chez tous les Hyménoptères que j'ai examinés, j'ai toujours trouvé que la glande en question était formée par des acini de la glande extrinsèque du labium. Je n'ai jamais vu ses collecteurs, déboucher sur l'œsophage, en arrière du pharynx. Je les ai toujours vus aboutir au collecteur impair de la glande labiale, collecteur qui s'ouvre à la partie supérieure du labium, au-dessous de la région hypopharyngienne, tout à fait en dehors du tube digestif (pl. 1 et 2).

Organes sensitifs sternaux

Comme les glandes simples, les organes sensitifs élémentaires, ou sensilli simples, sont des organes primitivement sporadiques de la surface tégumentaire du métamère.

Ils sont adaptés surtout aux sensations tactiles et olfactives. Ils sont en général très nombreux sur les membres (labre, antenne, mandibule, maxille, labium). Ils peuvent aussi former des groupes tégumentaires. C'est le cas d'un groupe pharyngien, évidemment gustatif, que son innervation montre appartenir au somite labro-oculaire ou protocérébral (4).

Organes visuels

Les organes visuels des Arthropodes (œil composé et ocelles) sont des organes tergaux. C'est pour ce motif qu'il est inexact de les homologuer aux membres qui, eux, sont des formations essentiellement sternales. Ce sont des sensilli pigmentés, spéciaux,

qui se sont adaptés aux perceptions lumineuses et qui se sont groupés en organes compacts. L'œil composé appartient au somite protocérébral (4).

Les racines des nerfs ocellaires étant bien séparées et situées en-dessous de parties du cerveau que je considère comme protocérébrales, j'ai été amené à caractériser l'ocelle antérieur comme appartenant au somite antennaire (5) et l'ocelle postérieur comme appartenant au somite postantennaire (6).

Invaginations tentoriales

Sur notre schéma le tentorium n'est pas étalé, mais représenté simplement par les contours des orifices des deux invaginations qui le forment.

Le rôle que remplit le tentorium et la situation de ses orifices m'ont, en effet, conduit à le considérer comme résultant de la soudure de deux invaginations, l'une antérieure, l'autre postérieure, entraînant dans l'intérieur de la tête, la première, les furca antenno-infrapharyngienne et infrapharyngo-mandibulaire, la seconde, la furca maxillo-labiale. C'est donc la série de 4 furcas consécutives réduite à 3 par lacune de l'une d'entre elles, la furca mandibulo-maxillaire. C'est comme tels, mais considérés comme n'intéressant pas le somite mandibulaire, que les orifices des invaginations tentoriales antérieure et postérieure figurent sur notre schéma (5-6, 8-9).

LIMITES SÉPARATIVES DES ANNEAUX CÉPHALIQUES ET RAPPORTS DE CES LIMITES AVEC LE CONTOUR DE L'ORIFICE BUCCAL.

Maintenant que nous avons situés, sur notre schéma, tous les organes métamériques normaux de la tête de l'Insecte, et que nous avons caractérisé chacun d'eux par le centre nerveux dont

il dépend, il ne nous reste plus qu'à tracer les limites séparatives des neuf complexes formés par chacun des ensembles d'organes innervés par un même centre.

Les limites ainsi intercalées représenteront approximativement, mais d'une façon suffisamment exacte au point de vue morphologique, les limites séparatives réelles des somites constitutifs de la capsule céphalique. (Pl. 2.)

Ces limites doivent, comme nous l'avons dit, former des anneaux anatomiquement excentrés et déformés, mais, morphologiquement continus, fermés et circumpolaires.

En réalité, la continuité des anneaux est détruite :

a) Par plongement endosquelettique d'une partie de l'anneau qui va prendre part à la formation d'un apodème. C'est le cas de la disparition d'une partie des anneaux labial et maxillaire sur la gula de la Fourmi.

b) Par empiétement d'expansions d'un anneau voisin, expansions qui arrivent à se toucher, sans entraîner, comme dans le cas précédent, la formation d'un apodème. Il y a, dans ce cas, une coupure anatomique réelle de l'anneau, mais, au point de vue morphologique, la continuité est virtuellement rétablie par la ligne de suture des deux expansions coupantes, même si cette ligne de suture n'a laissé aucune trace visible. C'est ainsi que :

b_1) Le somite acronien est coupé par l'expansion labrale du somite labro-oculaire.

b_2) L'ensemble des somites acronien et protocérébral est coupé par la pénétration vers le plan sagittal, des deux aires de la vésicule antennaire.

b_3) Ces deux mêmes somites sont coupés, chez l'Abeille, par la suture, dans le plan sagittal, des deux ocelles antennaires.

b_4) Chez certains Coléoptères (Gyrinus), l'œil composé et, par conséquent, le somite labro-oculaire, est coupé par l'expansion,

dans la direction opposée au plan sagittal, de l'aire d'insertion de l'antenne.

Mais, pour ne pas avoir un schéma trop compliqué, il est utile de nous affranchir de ces coupures anatomiques et de conserver, intacte, la continuité morphologique ancestrale des anneaux. Cela est d'ailleurs facile à réaliser d'une façon rationnelle.

Pour faire disparaître les coupures résultant d'un plongement formateur d'un apodème, il n'y a qu'à supposer cet apodème ouvert et étalé dans le plan de la figure, comme je l'ai fait pour l'apodème de la gula de la Fourmi (J. 1899[7], pl. 3, fig. 1 et 2); ou bien, plus simplement, de supposer que le schéma représente un Insecte où l'apodème considéré n'existe pas, ce qui peut souvent avoir réellement lieu.

Quant aux coupures non accompagnées d'un apodème, elles portent surtout sur l'acron. Elles résultent de ce que les deux labres et les deux vésicules antennaires primitifs se soudent respectivement en organes impairs, sur la ligne médiane ventrale. Il suffit donc, comme nous l'avons fait sur notre schéma, de conserver la disposition paire primitive pour que les coupures ne se réalisent pas et que la continuité morphologique circumaxile des anneaux soit intégralement conservée.

1. Anneau proventriculaire

Le stomodæum possédant deux centres d'innervation est à diviser en deux parties.

La première ou anneau protostomodæal comprend :

a) La portion endodermique formatrice de la portion stomodæale ou antérieure du mésentéron.

b) La portion ecto-neuro-mésodermique qui constitue le proventricule et comprend les dispositifs compliqués qui forment un gésier ou un appareil de fermeture destiné à retenir les aliments

dans l'œsophage et à en empêcher le retour, vers cette région, lorsqu'ils sont entrés dans l'estomac. Ces dispositifs semblent, par leur situation, être homologues des formations buccales de l'ancêtre à bouche primitive située au voisinage immédiat du mésentéron.

Sur notre schéma, cet anneau, qui ne prend aucune part à la formation de la capsule céphalique, est séparé du suivant par une simple ligne circulaire (limite située entre 1 et 2).

2. Anneau œsophagien

La deuxième partie du stomodæum ou anneau deuto-stomodæal est la région ecto-neuro-mésodermique qui forme l'œsophage, lequel comprend souvent un jabot. La région œsophagienne est, en général, remarquable par la minceur de sa paroi épidermique (épithélium chitinogène).

Son centre nerveux est parfois bien distinct, parfois plus ou moins diffus sur les connectifs. Il n'est pas impossible que, dans certains genres, il soit soudé au ganglion frontal. L'anneau œsophagien ne prend, lui non plus, aucune part à la formation de la capsule céphalique.

La limite (2-3) qui le sépare du suivant forme la limite, anatomiquement postérieure mais morphologiquement antérieure, de cet ensemble complexe qui constitue le pharynx.

3. Anneau acronien

Tandis que les deux limites précédentes (limites 1-2 et 2-3) sont, tout entières, comprises dans l'intérieur de l'invagination buccale, la limite acro-protocérébrale (3-4) coupe le contour de l'orifice buccal. L'acron fournit ainsi :

a) Dans l'intérieur de la cavité buccale, une petite portion ventrale du pharynx et la très vaste région suprapharyngienne

où se trouvent les insertions mobiles des dilatateurs du suprapharynx, régions qui sont innervées par le ganglion frontal.

b) Une région fronto-clypéale, également innervée par le ganglion frontal, qui constitue une partie intégrante de la surface extérieure de la capsule céphalique.

Morphologiquement, il y a continuité entre la région suprapharyngienne et la région fronto-clypéale, ces deux régions n'étant séparées que par le contour de l'orifice buccal, c'est-à-dire par le pli qui résulte de ce que la première de ces régions est interne, tandis que la seconde est externe. Anatomiquement, il y a discontinuité parce que les deux moitiés du labre coupent l'anneau acronien en venant se souder, l'une à l'autre, en un organe impair.

La région fronto-clypéale constitue, morphologiquement, un tout continu, caractérisé par les insertions fixes des dilatateurs du suprapharynx qui sont, tous, innervés par le ganglion frontal; mais, anatomiquement, nous avons, là encore, deux régions bien distinctes : l'une, clypéale, qui porte les dilatateurs antérieurs et l'autre, frontale, qui porte les dilatateurs postérieurs du suprapharynx. Ces deux régions sont, en effet, séparées l'une de l'autre par suite d'une coupure de l'ensemble de l'anneau acronien et de l'anneau labro-oculaire, coupure qui est produite par les deux aires des vésicules antennaires. Ces deux aires viennent se souder, l'une à l'autre, pour former une aire impaire recouvrant une vésicule devenue, elle aussi, impaire par soudure de ses parties symétriques.

Les deux coupures du somite acronien, la coupure labrale et la coupure antennaire, ne sont pas réalisées sur notre schéma. Elles y sont simplement indiquées par deux sinuosités du contour acronien, sinuosités que l'on peut, d'ailleurs, considérer comme étant représentatives d'un stade ontogénétique.

4. Anneau labro-oculaire

Le somite labro-oculaire a une forme compliquée par suite des sinuosités de sa limite supérieure (limite 3-4, acro-protocérébrale) et des sinuosités de sa limite inférieure (limite 4-5, proto-deutocérébrale). Ces sinuosités résultent de ce qu'il y a pénétration de l'anneau labro-oculaire dans l'anneau antenno-ocellaire et réciproquement.

L'œil composé est très souvent rond ou ovale; mais pour rappeler la pénétration constante du somite antennaire dans la région oculaire du somite labro-oculaire, nous lui avons donné le contour réniforme qui est si caractérisé chez les Guêpes. Chez les Coléoptères, la pénétration est, parfois, poussée à l'extrême, et l'œil composé se trouve coupé en deux, en sorte qu'il y a, anatomiquement, quatre yeux composés. Dans ce cas, ainsi qu'on peut le comprendre en examinant la planche II, l'expansion antennaire de l'anneau 5, après avoir coupé l'œil en deux, arrive au contact d'une autre région du même anneau 5 et la moitié la plus ventrale de l'œil constitue alors un petit îlot qui appartient à l'anneau 4, et se trouve entouré, de tous côtés, par l'anneau 5. (Pl. 1.)

L'œil est apte, lorsqu'il prend l'extension énorme qui est caractéristique de la forme mâle chez beaucoup d'Insectes, à venir se souder à son symétrique dans le plan médian. Cette extension cœnogénétique s'est réalisée de deux façons différentes, dont le Muscide, d'une part, et l'Hyménoptère Porte-aiguillon, d'autre part, fournissent un exemple. Des flèches, dessinées sur la figure de la planche 1 montrent, pour ces deux cas, les directions dans lesquelles les yeux composés vont se souder. Chez le Muscide mâle, la rencontre a lieu en avant et, chez l'Hyménoptère, en arrière des ocelles. Dans le premier cas, les yeux ne font que s'étendre sur le somite auquel ils appartiennent. Dans

le second, il y a coupure des somites antennaire et postantennaire et isolément d'un îlot porteur des 3 ocelles. Toutefois, cet isolement peut n'être qu'apparent, car l'isthme de l'îlot peut rester réel et simplement caché par suite d'un plongement formateur d'un apodème interoculaire.

Ces deux cas de recontre de l'œil composé avec son symétrique, sur la ligne médiane, étant tout à fait secondaires ne sont indiqués sur notre schéma que par les flèches de la figure de la planche 1.

Du côté ventral, l'anneau labro-oculaire forme, dans l'intérieur de la cavité buccale, une bande assez étroite porteuse du ganglion gustatif pharyngien, ganglion qui termine une branche sensitive du nerf protocérébral sternal (nerf du labre).

L'anneau remonte sur le côté de l'aire suprapharyngienne, sort du contour buccal, s'élargit dans la région labrale, se creuse pour être coupé au droit de l'aire tégumentaire qui recouvre la vésicule antennaire, s'élargit pour fournir l'insertion fixe de l'adducteur du labre, émet, du côté externe, l'expansion oculaire, plus ou moins vaste suivant l'espèce et le sexe, et vient se fermer, dorsalement, entre la région frontale d'insertion des dilatateurs suprapharyngiens et la région des ocelles.

5. Anneau antenno-ocellaire

La portion ventrale du somite antenno-ocellaire ne portant aucun organe est une bande intrabuccale très étroite.

L'anneau sort de l'invagination buccale dans une région située entre le labre et la mandibule et il s'élargit immédiatement, dans la direction dorso-médiane, en une aire porteuse de l'antenne, de sa vésicule qui ira se souder avec sa symétrique, et de l'insertion chordotonale.

Il n'y a aucune insertion musculaire sur l'exosquelette de cet

anneau, car tous les moteurs du scape de l'antenne se fixent sur le tentorium. L'anneau antenno-ocellaire prend donc une part importante dans la constitution de cette formation endosquelettique, et c'est pour ce motif que la limite 5-6 traverse l'orifice de l'invagination tentoriale antérieure. Au-delà de l'orifice du tentorium, l'anneau forme une bande étroite qui peut même, comme le prouve le contact de l'insertion de l'adducteur mandibulaire et de l'œil, disparaître par plongement endosquelettique sur un apodème périoculaire ou, peut-être, devenir tout à fait virtuelle. Cette bande apparente, ou cachée, ou virtuelle, contourne l'œil et vient, en soudant en un ocelle impair, mais à nerfs pairs, les deux ocelles antennaires, se fermer sur la ligne médiane dorsale.

6. Anneau infrapharyngo-ocellaire

Le somite infrapharyngo-ocellaire, qui correspond au domaine d'innervation du tritocérébrum, forme l'une des portions principales du pharynx. Il fournit, en effet, sur la ligne médiane ventrale, la région d'insertion mobile du muscle dilatateur, devenu impair, de l'infrapharynx, muscle qui est innervé par le nerf tritocérébral sternal. Cet anneau sort du contour de l'orifice buccal au niveau de la mandibule. Il prend part à la formation de l'invagination tentoriale antérieure puisque l'insertion fixe du dilatateur de l'infrapharynx se trouve sur le tentorium, puis, suivant le bord extérieur de l'anneau antennaire, il contourne la région oculaire sous forme d'une bande étroite qui peut être, elle aussi, cachée ou virtuelle. Il s'élargit ensuite un peu dans la région de son ocelle et va se fermer, sur la ligne médiane dorsale, en arrière de l'ocelle antennaire.

7. Anneau mandibulaire

La région médiane ventrale du somite mandibulaire est une bande très étroite parce qu'elle ne porte aucun organe important. Elle est, elle aussi, intra-buccale. L'anneau sort du contour buccal à la hauteur de la mandibule et s'élargit immédiatement considérablement et fournit l'aire d'articulation de ce membre.

Vers le bas, il forme une expansion lobée qui contourne l'insertion de la maxille et porte l'insertion de l'abducteur mandibulaire. C'est ce lobe qui, chez la Fourmi, s'étend dans la direction inféro-médiane, au point que non seulement il arrive, en passant en arrière du labium, au contact de son symétrique, en refoulant les anneaux maxillaire et labial sous forme d'un apodème sagittal très développé, mais qu'il entre, lui-même, dans la formation de cet apodème (J. 1899[7], pl. 3. fig. 1, 2 et 3. Sur les figures 1 et 3, l'apodème est laissé en place; sur la figure 2, il est rabattu, ce qui le ramène dans sa situation morphologique véritable).

Ce plongement des anneaux gnathaux, sous forme d'apodème, les fait partiellement disparaître de la surface exosquelettique, et cette disparition a constitué, lors de mes premières recherches sur la constitution morphologique de la tête de la Fourmi, l'un des obstacles, qui m'ont arrêté le plus longtemps.

L'anneau s'élargit, sur le côté, surtout pour former l'articulation de la mandibule, puis, vers le haut, pour fournir la surface d'insertion généralement très vaste de l'adducteur mandibulaire. C'est sous cette forme très élargie, que l'anneau se ferme sur la ligne médiane dorsale.

8. Anneau maxillaire

Tandis que la glande intrinsèque de la mandibule et celle du labium débouchent hors de la cavité buccale, la glande homos-

tique de la maxille s'ouvre dans la partie antérieure du pharynx, c'est-à-dire dans l'intérieur de la cavité buccale (8).

Dès sa sortie du contour de l'orifice buccal, l'anneau maxillaire s'élargit pour fournir l'articulation de la maxille. Ensuite il se rétrécit pour contourner l'insertion relativement vaste de l'abducteur mandibulaire, puis s'élargit pour porter son propre abducteur, se rétrécit à nouveau au droit de l'abducteur labial, prend part à la formation du tentorium inférieur sur lequel il fixe ses adducteurs, et, restant très étroit puisqu'il ne porte plus aucun organe, il se ferme sur la ligne médiane dorsale.

9. Anneau labial

Je considère comme probable que la région médiane sternale de l'anneau labial pénètre, elle aussi, dans l'intérieur de la cavité buccale ; mais elle ne le fait certainement, que dans une très faible mesure, car elle fournit, entre le contour de l'orifice buccal et l'orifice de la glande extrinsèque labiale, une aire assez vaste, occupée par cet organe, de forme très variable, que l'on appelle l'hypopharynx. Au-dessous de l'orifice glandulaire se trouve le labium puis une aire assez vaste qui s'étend de l'articulation du labium jusqu'à la limite inférieure de l'anneau labial, c'est-à-dire jusqu'à la limite labio-prothoracique, ou limite terminale de la tête.

Latéralement, l'anneau fournit les insertions des abducteur et adducteur du labium, prend part à la formation du tentorium inférieur, forme le cou de la capsule céphalique et va se fermer sur la ligne médiane dorsale dans la région nucale.

Le schéma pourrait être complété par l'indication d'une petite furca labio-prothoracique qui ne prend pas part à la formation du tentorium. Son orifice d'invagination serait à figurer, à cheval sur la limite labio-thoracique (9-10), à peu près au niveau des deux invaginations tentoriales 5-6 et 8-9.

CONCLUSION

Au premier abord, l'ensemble des somites constitutifs de la tête paraît présenter une complication presque inextricable.

L'étude que nous venons de faire montre que la vue polaire de la tête de l'Insecte, supposée conique et non rétrécie vers le thorax, permet de schématiser d'une façon relativement simple les rapports essentiels de tous les anneaux céphaliques.

Cette étude fait ressortir la grande complexité de la bouche. Elle montre, en effet, que les sept anneaux constitutifs de la capsule céphalique, c'est-à-dire l'anneau acronien, les trois anneaux cérébraux et les trois anneaux gnathaux sont, tous, traversés par le contour de l'orifice de l'invagination buccale.

Les principales parties intrabuccales énumérées dans l'ordre des métamères auxquels ils appartiennent sont :

Dans l'anneau acronien (3) : le suprapharynx et ses dilatateurs fronto-suprapharyngiens et clypéo-supra-pharyngiens, tous innervés par le ganglion frontal.

Dans l'anneau labro-oculaire (4) : le ganglion des organes gustatifs pharyngiens, ganglion qui termine une branche sensitive du nerf du labre.

Dans l'anneau infrapharyngo-ocellaire (6) : l'infrapharynx et son dilatateur infrapharyngo-tentorial, innervé par le nerf trito-cérébral sternal.

Dans l'anneau maxillaire (8) : l'orifice de la glande extrinsèque de la maxille, glande qui se montre ainsi, bien plus que les glandes extrinsèques de la mandibule et du labium, à orifices extrabuccaux, être une glande à fonction salivaire.

Le pharynx est une formation complexe dont les deux parties principales sont :

1° Le suprapharynx qui fait partie du domaine d'innervation du ganglion frontal et appartient, par conséquent, à l'acron.

2° L'infrapharynx qui fait partie du domaine d'innervation du tritocérébrum et appartient, par conséquent, à l'anneau caractérisé par ce centre.

Les autres anneaux cérébraux et gnathaux prennent part, eux aussi, mais dans une moins large mesure, à la formation du pharynx. L'anneau protocébral lui fournit deux aires gustatives, et l'anneau maxillaire lui apporte une glande salivaire.

LISTE DES FASCICULES PARUS

Fasc. **1.** (1893[1]). *Sur la production des Sons chez les Fourmis et sur les Organes qui les produisent;* Ann. Soc. Ent. de Fr., T. 62, p. 159, 1893; 10 p.

Fasc. **2.** (1893[2]). *Appareil pour l'Elevage et l'Observation des Fourmis;* Ann. Soc. Ent. de Fr., T. 62, p. 467, 1893; 16 p., 3 fig.

Fasc. **3.** (1893[3]). *Nids artificiels en plâtre, Fondation d'une colonie par une femelle isolée:* Bull. Soc. Zool. de Fr., T. 18, p. 168, 1893; 4 p.

Fasc. **4.** (1894[1]). *Pelodera des glandes pharyngiennes de la Formica rufa;* Mém. Soc. Zool. de Fr., T. 7, p. 45, 1894; 18 p., 11 fig.

Fasc. **5.** (1894[2]). *Sur la Morphologie du squelette des segments post-thoraciques chez les Myrmicides (Myrmica rubra femelle);* Mém. Soc. Acad. de l'Oise, T. 15, p. 591, 1894; 21 p., 5 fig.

Fasc. **6.** (1894[3]). *Sur l'Appareil de stridulation de Myrmica rubra;* Ann. Soc. Ent. de Fr., T. 63, p. 109, 1894; 9 p., 2 fig.

Fasc. **7.** (1894[5]). *Sur l'Anatomie du pétiole de Myrmica rubra;* Mém. Soc. Zool. de Fr., T. 7, p. 185, 1894; 18 p., 6 fig.

Fasc. **8.** (1894[7]). *Sur l'Organe de nettoyage tibio-tarsien de Myrmica rubra;* Ann. Soc. Ent. de Fr., T. 63, p. 691, 1895; 14 p., 7 fig.

Fasc. **9.** (1894[8]). *Sur Vespa crabro; Histoire d'un nid depuis son origine;* Mém. Soc. Zool. de Fr., T. 8, p. 1, 1895; 140 p., 41 fig.

Fasc. **10.** (1895[1]). *Sur Vespa media, V. silvestris et V. saxonica;* Mém. Soc. Acad. de l'Oise T. 16, p. 28, 1895; 31 p., 9 fig.

Fasc. **11.** (1895[3]). *Sur Vespa germanica et V. vulgaris;* 1895; 26 p., 5 fig.

Fasc. **12.** (1895[6]). *Structure des Membranes articulaires, des Tendons et des Muscles (Myrmica, Camponotus, Vespa, Apis);* 1895; 26 p., 11 fig.

Fasc. **13.** (1897[3]). *Sur le Lasius mixtus, l'Antennophorus uhlmanni, etc.;* 1897; 62 p., 16 fig.

Fasc. **14.** (1897[4]). *Rapports des Animaux myrmécophiles avec les Fourmis;* 1897; 99 p.

Fasc. **15.** (1897[7]). *Appareils pour l'Observation des Fourmis et des Animaux myrmécophiles;* Mém. Soc. Zool. de Fr., T. 10, p. 302, 1897; 22 p., 3 fig., 1 pl.

Fasc. **16.** (1897[8]). *Limites morphologiques des Anneaux post-céphaliques et Musculature des Anneaux post-thoraciques chez la Myrmica rubra;* 1897; 36 p., 10 fig.

Fasc. **17.** (1898[1]). *Système glandulaire tégumentaire de la Myrmica rubra; Observations diverses sur les Fourmis;* 1898; 30 p., 9 fig.

Fasc. **18.** (1898[4]). *Aiguillon de la Myrmica rubra. Appareil de fermeture de la glande à venin;* 1898; 27 p., 5 fig., 3 pl.

Fasc **19.** (1898[10]). *Anatomie du corselet de la Myrmica rubra reine;* Mém. Soc. Zool. de Fr., T. 11, p. 393, 1898; 58 p., 25 fig., 1 pl.

Fasc. **20.** (1899[6]). *Sur les Nerfs céphaliques, les Corpora allata et le Tentorium de la Fourmi (Myrmica rubra L.);* Mém. Soc. Zool. de Fr., T. 12, p. 295, 1899; 40 p., 3 fig., 4 pl.

Fasc. **21.** (1899[7]). *Essai sur la Constitution morphologique de la tête de l'Insecte;* 1899; 74 p., 2 fig., 7 pl.

Fasc. **22.** (1902[2]). *Anatomie du Gaster de la Myrmica rubra;* 1902; 68 p., 19 fig., 8 pl.

Fasc. **23.** (1903[1]). *Observations sur les Guêpes;* 1903; 85 p., 30 fig.

Fasc. **24.** (1904[2]). *Observations sur les Fourmis;* 1904; 68 p., 11 fig., 7 pl.

Fasc. **25.** (1905[1]). *Anatomie de la Tête du Lasius niger;* 1905; 32 p., 2 fig., 1 pl.

Fasc. **26.** (1907[4]). *Anatomie du Corselet et Histolyse des muscles vibrateurs après le vol nuptial chez la reine de la Fourmi (Lasius niger);* 1907; 149 p., 41 fig., 13 pl.

Fasc. **27.** (1909[1]). *Sur la Morphologie de l'Insecte;* 1909; 75 p., 3 fig.

Fasc. **28.** (1909[3]). *Sur l'Ontogénèse de l'Insecte,* 1909; 129 p.,

Fasc. **29.** (1911[2]). *Constitution morphologique de la bouche de l'Insecte;* 1911; 35 p., 2 fig., 2 pl.

TABLE DES MATIÈRES

Pages

Situation terminale de l'aire endodermique stomodæale 3
Situation du contour de l'orifice buccal de l'Insecte 4
Organes céphaliques 9
— Membres 13
— Muscles 13
— — Musculature motrice du labre et du scape de l'antenne 14
— — Musculature adductrice des membres gnathaux 14
— — Musculature abductrice des membres gnathaux 15
— — Musculature tégumentaire 15
— Glandes extrinsèques des membres 16
— Organes sensitifs sternaux 20
— Organes visuels 20
— Invaginations tentoriales 21
Limites séparatives des anneaux céphaliques et rapport de ces limites avec le contour de l'orifice buccal 21
— 1. Anneau proventriculaire 23
— 2. Anneau œsophagien 24
— 3. Anneau acronien 24
— 4. Anneau labro-oculaire 25
— 5. Anneau antenno-oeellaire 27
— 6. Anneau infrapharyngo-ocellaire 28
— 7. Anneau mandibulaire 28
— 8. Anneau maxillaire 29
— 9. Anneau labial 29
Conclusion 30

Limoges. — Imprimerie Ducourtieux et Gout.

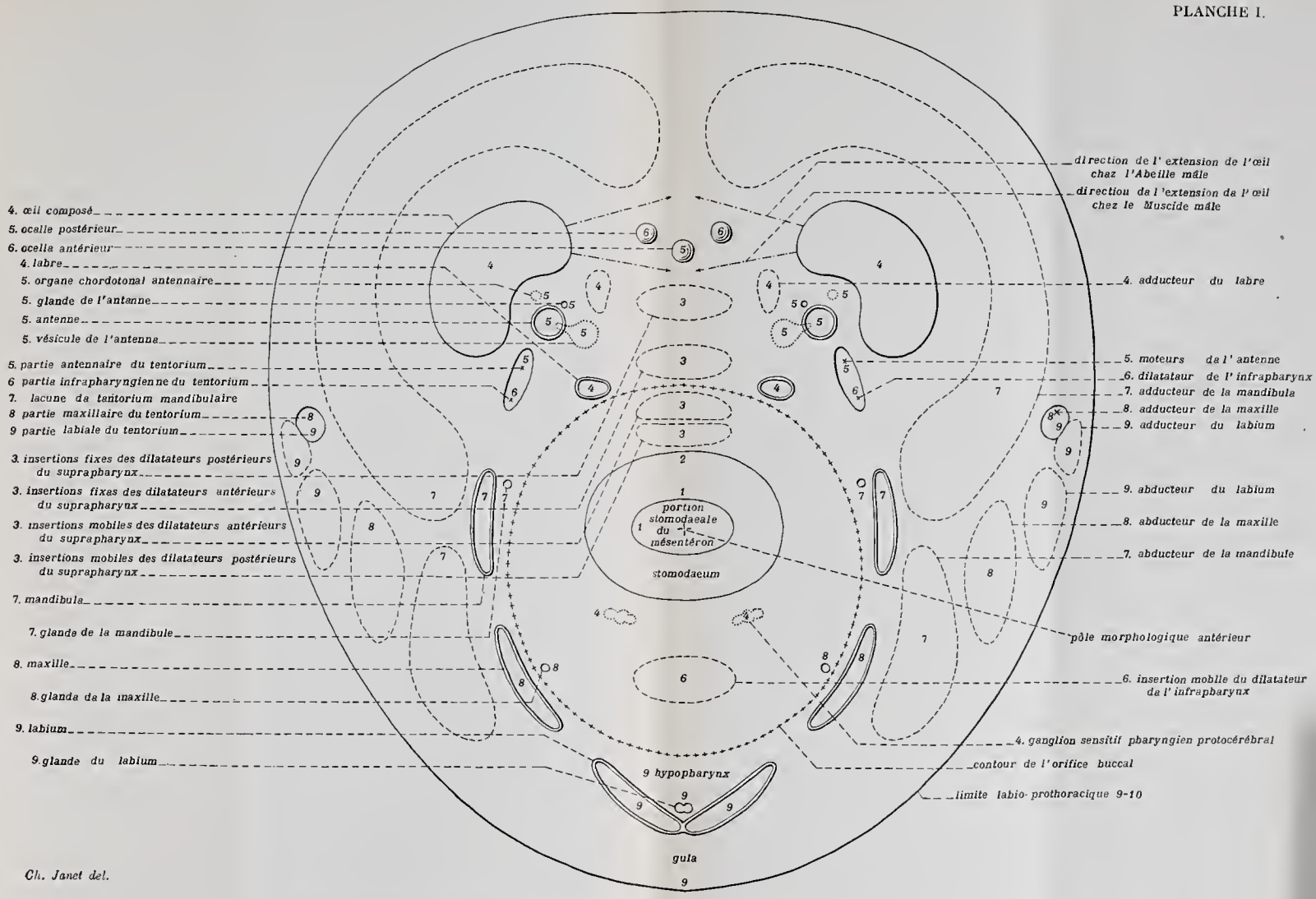

Schéma de la capsule céphalique de l'Insecte.

La tête est, comme dans les figures 1 et 2, pages 4 et 5, supposée conique, non rétrécie à sa jonction céphalo-thoracique, et figurée en vue polaire.

Ce schéma montre l'ensemble des organes dont la présence est la plus constante sur la capsule céphalique. Le contour de l'orifice buccal est représenté par une ligne formée de petites croix.

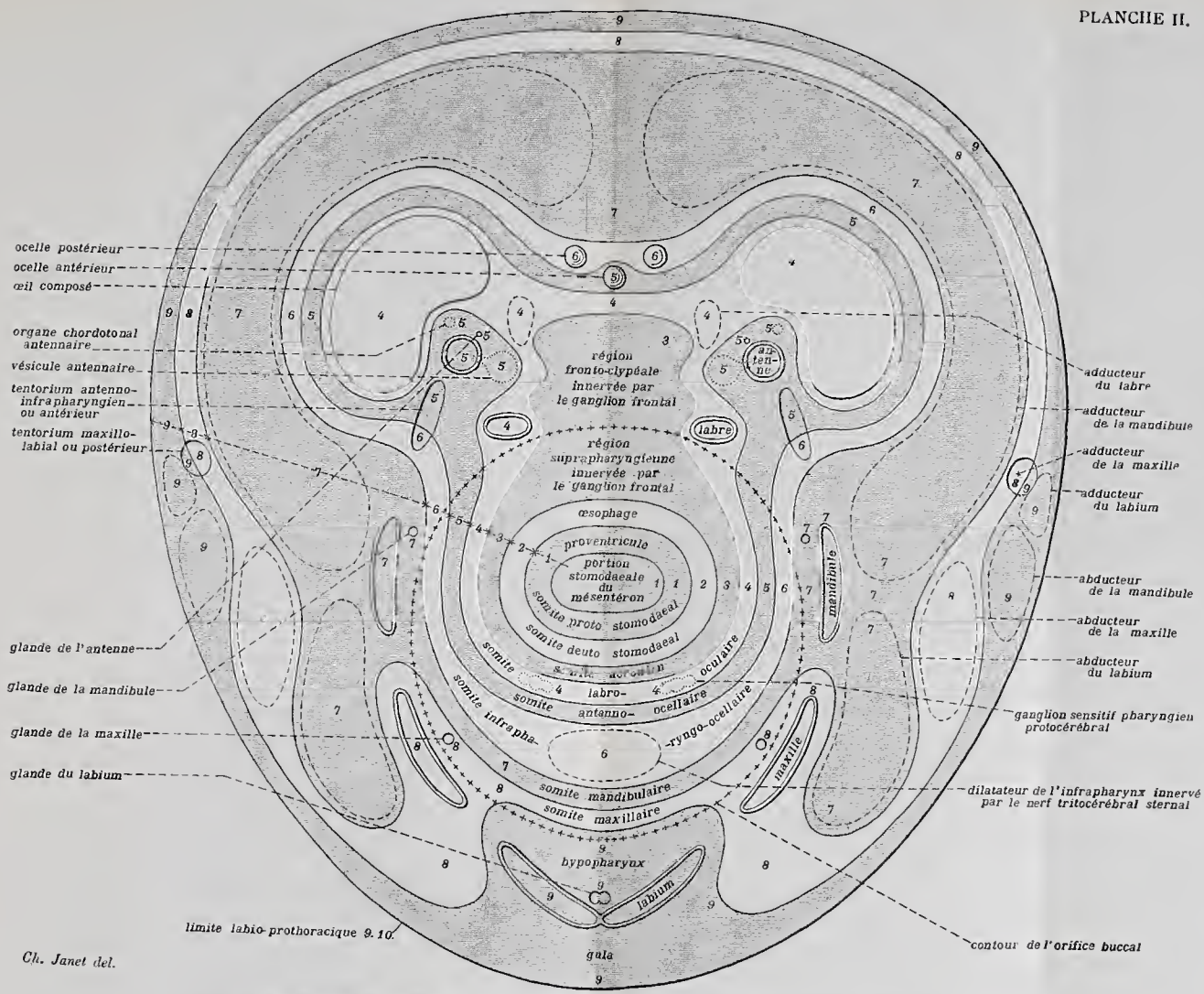

Reproduction du schéma précédent, avec l'indication des limites séparatives des anneaux céphaliques.
Ce schéma montre que les sept anneaux constitutifs de la capsule céphalique sont traversés par le contour de l'orifice buccal, c'est-à-dire que tous ces anneaux prennent une part plus ou moins grande à la constitution du pharynx.
Pour les rendre plus distincts les uns des autres, les neuf anneaux ont été représentés alternativement blancs et grisés.